

BAB I

PENDAHULUAN

1. Obat Tradisional dan Kurkumin

a. Obat Tradisional dan Sumber-sumber Kurkumin

Obat tradisional adalah bahan atau ramuan bahan berupa bagian tumbuhan atau hewan, bahan mineral, sediaan sarian (galenik) atau campuran dari bahan-bahan tersebut, yang secara turun-temurun telah digunakan untuk pencegahan dan pengobatan terhadap ketidakseimbangan fisik, mental ataupun sosial berdasarkan pengalaman praktek (Dep Kes, 1995 ; Mariana dan Idayanti, 1996). Obat tradisional telah digunakan sejak 5000 tahun yang lalu di Mesir terutama dalam bentuk tanaman obat, terbukti dengan adanya lukisan sekitar 400 jenis tanaman obat pada dinding kuil (Mariana dan Idayanti, 1996).

Obat tradisional sesungguhnya merupakan sebagian dari pengobatan tradisional yaitu ilmu dan seni pengobatan yang didasarkan pada himpunan pengetahuan dan pengalaman praktek, baik yang dapat diterangkan secara ilmiah atau tidak dalam melakukan diagnosis, pencegahan dan pengobatan terhadap ketidakseimbangan fisik, mental ataupun sosial, berpedoman pada pengalaman praktek, yakni hasil pengamatan yang diteruskan turun-temurun baik secara lisan maupun tulisan (WHO cit. Mariana dan Idayanti, 1996). Di Indonesia definisi tentang pengobatan tradisional berdasarkan keputusan seminar pelayanan pengobatan tradisional Departemen Kesehatan RI yang di sitasi oleh Agus (1991),

(3) Fitoterapi yaitu obat tradisional dengan bahan simplisia yang telah mendapatkan standarisasi dan telah dilakukan penelitian atas sediaan galeniknya. Istilah cara penggunaannya memakai pengertian farmakologik seperti diuretika, obstipansia, kholagoga dan sebagainya. Khasiat ini dapat diandalkan sesuai dengan hasil penelitian (Jufri *et al.*, 1994).

Obat tradisional digunakan sebagai salah satu sarana dalam upaya pengobatan tradisional oleh masyarakat sebagai obat alternatif. Karena sebagian besar komponen utama dari obat tradisional terbuat dari tumbuh-tumbuhan/tanaman; maka dapat disebut pula sebagai "Herbal Medicine" (Mariana dan Idayanti, 1996). Material tumbuh-tumbuhan sebagai obat mungkin boleh dikatakan merupakan yang pertama dikenal dan digunakan sebagai bahan obat yang bekerja sistematis. Penemuan ini dimulai dari pengamatan manusia akan lingkungannya, baik terhadap hewan maupun pada dirinya. Penemuan empiris ini juga diperoleh dari cara-cara magis atau intuisi yang punya peranan penting dalam tata cara kehidupan masyarakat manusia yang terdahulu. Bahan obat tradisional yang mencakup dan bersumber dari hewani, mineral dan terutama tumbuh-tumbuhan, merupakan milik dan bagian kehidupan setiap bangsa dan sampai abad mutakhir inipun masih mempunyai keberadaan walaupun dengan penangkapan yang berbeda-beda (Sinambela, 1985).

Potensi tumbuhan sebagai tanaman yang berkhasiat sebagai obat memang telah lama dikenal manusia. Tokoh fitoterapi Yunani dan Persia seperti Hipocrates dan Ibnu Sina yang hidup ribuan tahun lalu, telah mengenal pengobatan empiris

dengan menggunakan tumbuh-tumbuhan. Secara kimiawi tumbuhan dianggap sebagai penghasil senyawa organik yang jenis dan jumlahnya hampir tidak terduga. Salah satu manfaat senyawa organik yang diambil oleh manusia adalah untuk mengobati penyakit. Beberapa tanaman bahkan telah dikenal atau terus dikembangkan sebagai obat anti jamur, anti malaria, anti bakteri, anti kanker, anti HIV (Anonim, 1996).

Berdasarkan kualitas kerja farmakologisnya, maka tumbuhan berkhasiat dapat dibagi dalam tiga golongan :

- (a) Golongan "forte-fitoterapetika", seperti *Belladonnae* atau *Digitalis* dan *Rauwolfia*.
- (b) Golongan "milde-fitoterapetika", seperti *Chinae*, *Calerianal*, *Adonidis*.
- (c) Golongan "mite-fitoterapetika", seperti *Curcuma*, *menthae* pip dan *Orthosiphonis* (Sinambela, 1985).

Curcuma merupakan tanaman obat dalam mite terapetika yang berkhasiat ringan. Secara umum *curcuma* memiliki kandungan zat-zat di dalamnya yang dapat dibagi menjadi :

- Zat-zat berkhasiat utama
- Zat-zat berkhasiat pendamping
- Zat-zat ikutan, dan
- Zat-zat netral (Sinambela, 1985).

Zat-zat alami berkhasiat yang terkandung dalam *curcuma* tersebut antara lain

...anti ... zat ... dan ... Dari ... banyak

kandungan zat berkhasiat dari curcuma tersebut, yang paling banyak berperan dalam pengobatan atau pencegahan penyakit dan merupakan kekhasan dari curcuma itu adalah kurkuminoid (zat yang mirip senyawa kurkumin yang juga merupakan zat warna kuning). Kurkumin selalu terdapat/bersumber dari tanaman-tanaman dari golongan temu-temuan (*Zingiberaceae*), antara lain :

- (1) *Curcuma domestica* (kunyit). Di dalamnya terdapat kurkuminoid yang terdiri dari tiga komponen yaitu kurkumin, desmetoksi kurkumin dan bisdesmetoksi kurkumin. Dan presentasi kandungan kurkumin dalam *curcuma domestica* sebesar 0,3% (Oetari dan Alifah, 1985).
- (2) *Curcuma xanthoriza* (temu lawak). Di dalamnya terdapat kurkuminoid dengan kadar, sebesar 1,4 - 4,0%, terdiri dari turunan diferuloilmetan, dimetoksidi-feruloilmetan (kurkumin), desmetoksi kurkumin dan didesmetoksi kurkumin (Lukman dan Silitonga, 1985).
- (3) *Curcuma zedoaria* (temu putih).
- (4) *Curcuma heineana* (temu giring).

Curcuma tersebut merupakan salah satu tumbuhan obat yang banyak digunakan secara tradisional untuk mengobati penyakit hati. Penyakit hati yang terutama diakibatkan karena toksisitas obat masih merupakan penyakit endemis di Indonesia yang hingga kini belum ada obat yang spesifik. Dan ternyata berdasarkan laporan yang ada dalam masyarakat, curcuma memang telah terbukti

b. Aktivitas Biologi Curcumin

Di dalam curcuma terkandung senyawa kimia yang terdiri dari dua kelompok, yaitu kurkuminoid dan minyak atsiri yang masing-masing memiliki keaktifan fisiologi.

Kurkuminoid terdiri dari senyawa berwarna kuning (kurkumin) yang mempunyai aktivitas biologis berspektrum luas, yaitu (1) merangsang produksi dan sekresi empedu dari sel hati, dan selanjutnya mempergiat aliran empedu di saluran dan di dalam kandung empedu sendiri, sehingga berakibat pengaliran cairan empedu lebih baik dan dengan demikian maka pembentukan batu empedu dapat dihindari; (2) merangsang sekresi dan fungsi pankreas; (3) mencegah hepatitis; (4) membantu menurunkan kadar SGOT dan SGPT dan sebagai anti hepatotoksik; (5) sebagai antiinflamasi, aktivitasnya dibuktikan secara *in vivo* menghambat pembentukan udem dan secara *in vitro* menghambat aktivitas siklooksigenasi, lipooksigenasi dan peroksidase lipid; (6) sebagai antioksidan; (7) antikoagulan; (8) menurunkan kadar kolesterol dalam darah dan sel hati; (9) serta dapat mencegah timbulnya perlemakan sel hati; (10) mempengaruhi tonus dan kontraksi usus halus berdasarkan dosis yang diberikan; (11) merangsang kerja uterus; (12) anti-reumatik; (13) hipotensif, (14) dan anti-kanker (Tonnesen, 1986 ; Hadi, 1985 ; Hadi, 1996).

2. Kerusakan Hepar dan Hepatoprotektor

a. Hati

Hati merupakan organ berisi kelenjar terbesar dalam tubuh, beratnya rata-rata 1.500 gram atau 25% dari berat badan pada orang dewasa normal. Hati mempunyai dua sumber aliran darah yaitu darah dari saluran cerna dan limpa melalui vena porta, dan dari aorta melalui arteri hepatica. Dari darah yang masuk hati, sekitar 2/3 darah adalah darah dari vena porta dan sekitar 1/3 sisanya adalah darah dari arteri. Volume total darah yang melewati hati setiap menit adalah 1.500 ml dan dialirkan melalui vena hepatica kanan dan kiri, yang selanjutnya bermuara pada vena cava inferior (Wilson dan Lester, 1995).

Selain merupakan organ parenkim yang berukuran terbesar, hati juga mempunyai fungsi yang sangat banyak dan kompleks. Hati merupakan organ penting untuk mempertahankan hidup dan berperan dalam fungsi farmakologik, antara lain dalam proses metabolisme, sintesis, dan proses detoksikasi zat endogen maupun eksogen, misalnya toksin atau obat-obatan. Secara garis besar fungsi hati tersebut dapat dibagi menjadi 4 macam, yaitu :

(1) Pembentukan dan ekskresi empedu

Hati mengekskresikan sekitar satu liter empedu yang berisi unsur-unsur yaitu air (97%), elektolit, garam empedu, fosfolipit, kolesterol, dan pigmen empedu (terutama bilirubin terkonjugasi). Garam empedu penting untuk pencernaan dan absorpsi lemak dalam usus halus. Dengan bantuan bakteri usus halus sebagian besar garam empedu direabsorpsi dari dalam ileum, mengalami resirkulasi ke hati, kemudian mengalami rekonjugasi dan reskresi. Sedangkan bilirubin (pigmen empedu) merupakan hasil akhir metabolisme yang penting

sebagai indikator penyakit hati dan saluran empedu, karena bilirubin cenderung mewarnai jaringan dan cairan yang berhubungan dengannya.

(2) Fungsi metabolik

Hati memegang peranan penting dalam metabolisme karbohidrat, protein, lemak, vitamin dan juga memproduksi energi. Zat-zat itu masuk melalui vena porta setelah diabsorpsi oleh usus. Monosakarida dari usus halus diubah menjadi glikogen dan disimpan dalam hati (glikogenesis). Hati juga mampu mensintesis glukosa dari protein dan lemak (glukoneogenesis). Dalam metabolisme protein, peran hati sangat penting karena sebagian besar asam amino mengalami degradasi dalam hati dengan cara deaminasi atau pembuangan gugusan amino (NH_2). Selain itu amonia yang terbentuk dalam usus oleh kerja bakteri pada protein diubah jadi urea dalam hati. Sedangkan metabolisme lemak, hati berperan dalam oksidasi asam lemak beta dan pembentukan asam aseto asetat, lipoprotein, kolesterol dan fosfolipid dalam jumlah besar; dan perubahan karbohidrat dan protein menjadi lemak.

(3) Fungsi pertahanan tubuh

Fungsi pertahanan tubuh terdiri dari fungsi detoksikasi dan fungsi perlindungan. Pada fungsi detoksikasi dilakukan oleh enzim-enzim hati yang melakukan oksidasi, hidrolisis atau konjugasi zat yang dapat membahayakan tubuh dan mengubahnya menjadi zat lain yang secara fisiologis tidak aktif. Proses detoksikasi pada zat endogen maupun eksogen tersebut misalnya toksin atau obat-obatan. Pada pemakaian obat tertentu (zat eksogen) setelah

diabsorpsi sebagian obat bebas menuju ke tempat obat beraksi, sebagian lain mengalami biotransformasi lebih dahulu di hepar sebelum menuju ke tempat beraksi. Adapun biotransformasi itu dimaksudkan untuk mengurangi toksisitas, mengurangi potensi dan memudahkan ekskresi. Dalam biotransformasi terjadi beberapa reaksi kimia yaitu reaksi sintetik/konjugasi yang meliputi konjugasi obat atau metabolisme fase I dengan substrat endogen seperti asam glukoronat, sulfat, asetat atau asam amino dan reaksi non sintetik misalnya oksidasi, reduksi, hidrolisis (Kondar, 1994). Fungsi perlindungan lebih terfokus pada sel Kupffer yang terdapat pada dinding sinusoid hati, sebagai sistem endotelial, berkemampuan fagositosis yang sangat besar sehingga dapat membersihkan sampai 99% kuman yang ada dalam vena porta sebelum darah menyebar melewati seluruh sinusoid. Selain itu sel Kupffer juga menghasilkan imunoglobulin yang berperan dalam penyelenggaraan kekebalan tubuh dan menghasilkan berbagai antibodi yang timbul pada berbagai kelainan hati tertentu, anti mitokondrial antibody, smooth muscle antibody dan anti nuclear antibody.

(4) Fungsi vaskuler hati

Setiap menit 1200 ml darah portal mengalir ke dalam hati melalui sinusoid hati lalu mengalir ke vena sentralis menuju vena hepatica dan masuk ke vena cava inferior. Hati sebagai ruang penampung dan bekerja sebagai filter, karena

b. Jenis-jenis Kerusakan Hepar/Hati

(1) Perlemakan Hati

Beberapa zat toksik seperti etionin, fosfor atau tetrasiklin dapat menyebabkan lesi akut, sedang etanol, metoteksat dapat menyebabkan lesi akut atau kronik. Tetrasiklin menyebabkan perlemakan sel dan zat toksik lainnya seperti etanol, menyebabkan butiran lemak besar yang menggantikan inti sel (Wenas, 1996).

Beberapa zat yang menyebabkan kerusakan hati juga menyebabkan akumulasi lemak secara normal di dalam sel-sel parenkim hati, dengan dominasi akumulasi trigliserida. Akumulasi trigliserida ini sebagai akibat dari ketidakimbangan antara jumlah rata-rata sintesis dan jumlah rata-rata trigliserida yang dilepaskan oleh sel parenchymal ke dalam sirkulasi sistemik. Lombardi telah menggambarkan empat mekanisme umum yang dapat dilaporkan selama akumulasi trigliserida : (1) Kecepatan sintesis trigliserida hepatic normal, tetapi sel hepar tidak dapat menssekresikan trigliserida ke dalam plasma; (2) Sekresi trigliserida hepatic normal, tetapi kecepatan sintesis meningkat; (3) Kecepatan trigliserida meningkat dan sekresi trigliserida terhambat; (4) Sintesis trigliserida mengambil tempat terpisah pada sel-sel lain dari retikulum endoplasma dan kemudian menyebabkan tidak normalnya jalan keluar (Lombardi cit. Pla, 1980).

Mekanisme penimbunan lipid dalam hati masih belum jelas benar

patogenesisnya. Umumnya rusaknya pelepasan trigliserida hepatic ke dalam

jalur normal sel hati menjadi penyebab perlemakan hati

sebagaimana telah diuji coba pada tikus dengan cara memberi karbon tetraklorida, ethionin, phospor, puromycin atau tetrasiklin. Akumulasi trigliserida pada sel-sel hati sebanding dengan turunnya lemak dan posfolipid plasma. Kadar plasma trigliserida pada seekor tikus dapat berkurang sampai 1,5 kali dari keadaan normal dalam waktu 30 menit sesudah pemberian karbon tetraklorida. Dalam waktu 2 jam sudah dapat terjadi akumulasi abnormal trigliserida di dalam sel-sel hati. Bukti ini menunjukkan tipe-tipe aksi untuk karbon tetraklorida yang telah diakumulasi oleh hewan piaraan dengan Triton WR-1339, detergen nonionik yang menyebabkan sekresi trigliserida untuk berakumulasi di dalam plasma dengan cara mencegah trigliserida keluar dari plasma. Tetrasiklin menyebabkan perlemakan pada hati hewan dan manusia dan bergabung dengan sekresi trigliserida. Antibiotik ini juga menghambat sintesis protein (Plaa, 1980 ; Wenas, 1996).

Ketika trigliserida hepatic dilepaskan ke dalam plasma terjadi penggabungan dengan lipoprotein. Ada beberapa bukti yang menunjukkan bahwa karbon tetraklorida dan ethionin dapat menyebabkan suatu kegagalan di dalam pengangkutan lipoprotein darah. Ia muncul dalam bentuk fraksi lipoprotein yang memiliki berat jenis rendah sekali. Bagian ini diperkirakan menjadi bagian yang besar yang terlibat dalam perjalanan trigliserida hepatic menuju jaringan ekstrahepatik. Dapat dikatakan bahwa jumlah dari gabungan antara trigliserida dengan lipoprotein dapat terjadi jika : (1) Sintesis trigliserida dan mioeti lipid meningkat, (2) Sintesis mioeti protein menurun, (3) Kedua mioeti terbentuk tetapi tidak berakumulasi, (4) Lipoprotein yang terbentuk dalam keadaan

juga tidak dapat disekresi. Bila trigliserida bergabung dengan lipoprotein densitas sangat rendah (VLDL), maka penimbunan lipid hati dapat terjadi lewat beberapa mekanisme: (1) Penghambatan sintesis satuan protein dari lipoprotein (misalnya karbon tetraklorida, etionin), (2) Penekanan konjugasi trigliserida dengan lipoprotein (misalnya karbon tetraklorida), (3) Hilangnya kalium dari hepatosit, mengakibatkan gangguan transfer VLDL melalui membransel (misalnya etionin), (4) Rusaknya oksidasi lipid oleh mitokondria (misalnya etanol), (5) Penghambatan sintesis fosfolipid (Plaa, 1980 ; Wenas, 1996).

Mobilisasi asam lemak bebas yang meningkat dari jaringan adiposa dapat dipandang sebagai suatu mekanisme yang mungkin untuk pembentukan lemak hati. Bagaimanapun dari penelitian yang cermat dengan bukti-bukti eksperimen, sebuah mekanisme yang dapat memainkan peranan besar ternyata tidak muncul. Sebagai contoh di dalam kasus etionin, menunjukkan bahwa meskipun konsentrasi asam lemak dalam plasma berlipat ganda, jaringan hati masih dalam keadaan normal. Telah di ketahui bersama bahwa dalam sintesis trigliserida di dalam hati, asam lemak diambil dari jaringan adiposa. Sebagai tambahan, pengaturan sirkulasi asam lemak bebas telah banyak ditunjukkan oleh gangguan pada axis kelenjar adrenal dengan akibat adanya penyusutan plasma asam lemak bebas. Hal itu menyebabkan hambatan pada akumulasi trigliserida. Bagaimanapun, dalam situasi ini sekitar tempat penyimpanan di daerah perifer memainkan peranan yang lebih dari sekedar sebuah pengontrol (Plaa, 1980).

(2) Nekrosis Hati

Nekrosis hati adalah kematian hepatosit. Nekrosis dapat bersifat lokal (sentral, pertengahan, perifer atau masif). Nekrosis biasanya merupakan kerusakan akut, sebagai manifestasi toksik yang berbahaya tetapi tidak selalu kritis, karena hati mempunyai kapasitas pertumbuhan kembali yang luar biasa. Kematian sel terjadi bersama dengan pecahnya membran plasma, tetapi tidak ada perubahan ultrastruktur membran yang dapat dideteksi sebelum pecah, namun ada beberapa perubahan yang mendahului kematian sel. Perubahan morfologi awal berupa edema sitoplasma, dilatasi retikulum endoplasma, dan disagregasi polisom. Terjadi akumulasi trigliserida sebagai butiran lemak dalam sel. Perubahan yang mendahuluinya berupa pembengkakan mitokondria progresif dengan kerusakan kista, dan pembengkakan biokimia bersifat kompleks. Tampaknya berbagai hepatotoksin bekerja melalui beberapa mekanisme. Salah satu contoh, karbon tetraklorida (CCl_4) merupakan hepatotoksin yang telah dipelajari secara luas terutama bekerja melalui metabolit reaktifnya, triklorometil radikal yang secara kovalen mengikat protein dan lipid tidak jenuh sehingga menyebabkan peroksidase lipid. Peroksidase lipid tersebut mungkin menyebabkan penekanan pada pompa Ca^{2+} sel hati dan keadaan ini menyebabkan kematian sel. Kerusakan yang potensial terjadi melalui berbagai jalur, seperti peningkatan bioaktivasi CCl_4 , pengurangan glutathion hati dan peningkatan kerentanan organela subsel (Wenas, 1996).

(3) Kolestasis

Pada berbagai sindroma kolestasis, kadar bilirubin yang tinggi terutama adalah bilirubin yang sudah dikonjugasi di dalam mikrosom hepatosit. Bilirubin yang sudah dikonjugasi ini diekskresi ke dalam kanalikulus empedu yang tersusun sebagai suatu jaringan di antara sel-sel hati. Dinding kanalikulus itu adalah hepatosit itu sendiri. Pada bagian dari membran hepatosit yang bertindak sebagai batas kanalikulus adalah mikrovilus, sehingga mengakibatkan permukaan hepatosit yang menjadi tempat ekskresi bilirubin menjadi sangat luas. Kanalikulus empedu tersebut bermuara di dalam pembuluh yang disebut kolangiol (saluran Hering), yang terdapat sebagian dalam jaringan hati yang terletak intralobuler dan sebagian yang lain di daerah porta yang bermuara dalam saluran empedu septal yang berakhir dengan terbentuknya dua saluran empedu utama di lobus hati kanan dan kiri (Kate dan Houthoff, 1989).

Sekresi garam empedu ke dalam kanalikulus empedu merupakan salah satu faktor penting yang membangkitkan arus empedu yang tergantung pada garam empedu. Di samping itu juga terdapat arus empedu tidak tergantung pada garam empedu, yang terutama dibangkitkan oleh pengeluaran secara aktif dari natrium. (Kate dan Houthoff, 1989). Beberapa steroid anabolik dan obat kontrasepsi di samping taurokolat, klorpromazin dan eritromisin laktobionat telah terbukti menyebabkan kolestasis dan hiperbilirubinemia karena tersumbatnya kanalikuli

Javitt telah melaporkan bahwa konjugasi taurin asam lithocholic dapat menghasilkan perubahan-perubahan akut pada fungsi hepatis saat diberikan secara intravena. Pemasukan zat kimia itu ke dalam tikus menghasilkan penurunan yang cepat pada aliran empedu, dan ekskresi asam empedu. Penghentian aliran empedu tergantung pada dosis, dan aliran empedu biasanya akan menjadi normal kembali dalam 6 jam. Javitt telah menunjukkan bahwa penambahan infus tauroolithocholit akan berakibat pada hiperbilirubinemia. Bukti-bukti menduga bahwa induksi kolestasis tauroolithocholit mengalami kesulitan pelarutan air dan pengendapan zat-zat kimia pada aliran empedu. Tauroolithocholit juga menyebabkan peningkatan aktivitas SGPT (Javitt cit. Plaa, 1980).

Adanya suatu obstruksi yang terjadi dalam saluran empedu yang besar maupun obstruksi yang terjadi dalam saluran empedu diparenkim karena adanya kelainan primer yang sama dapat juga menyebabkan kemandegan (kolestasis). Mula-mula kemandegan empedu terjadi di awal tata saluran, yakni di zona 3 di asinus hati sekitar ujung vena hati. Pada kolestasis kronik yang intermiten, perubahan tersebut dapat meluas ke daerah periporta. Pada kemandegan empedu yang parah dapat ditemukan hepatosit yang mengalami "degenerasi mirip bulu" (penumpukan garam empedu) dan infark empedu (Kate dan Hauthoff, 1989).

Penumpukan pigmen empedu dalam sel hati dan kemandegan yang disertai trombus empedu di dalam kanalikulus empedu dapat menimbulkan perubahan pada parenkim, antara lain : (a) Perubahan degeneratif pada sel hati yang ditandai dengan pembengkakan, kadang-kadang lisis dan pengerutan eosinofilik,

(b) Perubahan pada sel Kupffer yang mengalami pembengkakan reaktif yang terisi oleh pigmen (ceroid) yang PAS positif dan diastase resisten dan (c) Suatu infiltrati radang yang sedikit polimorfik. Sedangkan pada hepatitis kolestatik, perubahan yang menonjol adalah nekrosis di hepatosit yang disertai kolap kerangka retikulum di zona 3 (Kate dan Houthoff, 1989).

Kemudian pada sumbatan di saluran empedu besar, selain kemandegan empedu intralobuler dan perubahan pada perenkim yang lazim ditemukan pada semua jenis kolestasis, di daerah porta terjadi reaksi yang lebih luas. Namun pada awal penyumbatan, reaksi tersebut masih tampak samar. Kemudian selama beberapa minggu akan timbul reaksi inflamasi akut yang ditandai oleh udem yang pada gilirannya akan menimbulkan pembesaran di daerah porta selain infiltrat inflamatif yang terutama terdiri dari leukosit berinti segmen yang mengenai saluran empedu, baik yang terisi trombus empedu ataupun yang tidak (Kate dan Houthoff, 1989).

(4) Sirosis Hati

Sirosis hati adalah penyakit hati menahun yang ditandai dengan proses peradangan, nekrosis sel hati, usaha regenerasi dan penambahan jaringan ikat difus, dengan terbentuknya nodul yang mengganggu susunan lobulus hati. Secara makroskopis sirosis hati umumnya dibagi atas 2 golongan besar yaitu golongan sirosis hati makronodular dan mikronodular. Jenis mikronodular dikaitkan dengan sirosis hati oleh alkohol atau akibat gangguan gizi yang dikenal dengan nama

sirosis Laennec atau "nutritional cirrhosis", sedangkan yang makronodular dikaitkan dengan keadaan hepatitis yang berat atau nekrosis yang luas dan dikenal dengan nama sirosis posnekrotik atau sirosis poshepatitis (Noer, 1990).

Sirosis Laennec merupakan suatu pola sirosis yang aneh yang dihubungkan dengan penyalahgunaan alkohol kronik. Sirosis ini merupakan 50% atau lebih dari seluruh kasus sirosis. Adapun perubahan pertama pada hati yang ditimbulkan alkohol adalah akumulasi lemak secara gradual di dalam sel-sel hati (infiltrasi lemak). Pola infiltrasi lemak yang serupa juga ditemukan pada kwashiorkor, hipertiroidisme, dan diabetes. Para pakar umumnya setuju bahwa minuman beralkohol menimbulkan efek toksik langsung terhadap hati. Adanya akumulasi lemak mencerminkan adanya sejumlah gangguan metabolik, termasuk pembentukan trigleserida secara berlebihan, penurunan pembentukan lipoprotein, dan penurunan oksidasi lemak. Diketahui bahwa diet rendah protein akan menekan aktivitas dari dehidrogenase alkohol, yaitu enzim utama dalam metabolisme alkohol. Namun demikian, sebab utama kerusakan pada hati diduga merupakan efek langsung alkohol terhadap sel-sel hati, yang akan diperberat oleh keadaan malnutrisi. Pada kasus sirosis laennec yang sangat lanjut, lembaran-lembaran jaringan ikat yang tebal terbentuk pada pinggir-pinggir lobulus, membagi parenkhim menjadi nodula-nodula halus. Nodula-nodula dapat membesar akibat aktivitas regenerasi sebagai usaha hati untuk mengganti sel-sel yang rusak. Hati tampak terdiri dari sarang-sarang sel-sel degenerasi dan regenerasi yang dikemas padat dalam kapsula fibrosa yang tebal sehingga sering disebut sebagai sirosis

nodular halus. Hati akan menciut, keras dan hampir tidak memiliki parenkhim normal pada stadium akhir sirosis, dengan akibat hipertensi portal dan gagal hati (Wilson dan Lester, 1995).

Sirosis posnekrotik, yang terjadi menyusul nekrosis berbercak pada jaringan hati, menimbulkan nodula-nodula degeneratif besar dan kecil yang dikelilingi dan dipisah-pisahkan oleh jaringan parut, berselang-seling dengan jaringan parenkim normal. Sekitar 25% kasus memiliki riwayat hepatitis viral sebelumnya. Ciri yang agak aneh dari sirosis posnekrotik adalah bahwa tampaknya merupakan predisposisi terhadap neoplasma hati primer atau hepatoma (Wilson dan Lester, 1995).

(5) Peliosis Hepatis

Adalah kista yang berisi darah pada hati, merupakan blep (bula) di bawah kapsul hati yang dapat pecah sehingga terjadi pendarahan intraperitoneal.

Pada pengamatan saat ini sering ditemukan pada mereka yang memakai obat-obatan kontrasepsi oral, anabolik androgenik tamoxifen untuk kanker payudara, dan azatroprin (Wenas, 1996).

(6) Hepatitis Virus

Hepatitis virus merupakan penyakit infeksi (radang hati) yang disebabkan oleh salah satu dari sekelompok jenis hepatotropik yang khas. Gambaran patologis antara hepatitis akut tipe A, B dan Non A non B adalah sama yaitu adanya

pandangan akut di seluruh bagian hati dengan nekrosis sel hepar disertai dengan infiltrasi sel-sel leukosit dan histrosit. Dari ke empat hepatitis tersebut, yang dianggap masalah yang paling serius adalah hepatitis B karena perjalanan kliniknya tidak bisa diramalkan dan bervariasi, bisa menjadi akut, subkronis dan kronis bahkan bisa membawa kematian. Komplikasi serius dan dampak infeksi kronis hepatitis B sangat beragam, namun yang paling populer adalah kanker hati dan nekrosis hati (Wahyuningsih dan Zulkarnain, 1998).

Hepatitis virus dibagi menjadi dua yaitu hepatitis virus akut dan hepatitis kronis. Pada hepatitis akut, secara histologis mempunyai gambaran antara lain : (1) kerusakan sel hati yang relatif difus, (2) bercak-bercak nekrosis hati yang terisolasi, (3) perubahan reaktif pada sel Kupffer dan perubahan peradangan, (4) adanya regenerasi sel hati selama proses penyembuhan. Dalam hepatitis akut didapatkan dua bentuk nekrosis sel hati. Bentuk pertama membran sel pecah, yang diikuti dengan sitolisis. Bentuk kedua, kematian sel lebih nyata, dan merupakan kondensasi seluruh sel diikuti hilangnya inti, menyisakan asidofilik bodi yang biasanya difagositosis oleh makrofag. Dua bentuk yang lain dikenal sebagai "nekrosis pilmil" dan "nekrosis jembatan", tapi lebih jarang (Kartohardjo, 1995).

Sedangkan pada hepatitis kronis, hanya terdapat dua bentuk perubahan yang khas menurut kriteria hispatologi : (1) hepatitis kronik persisten, (2) hepatitis kronik aktif. Yang dimaksud dengan hepatitis kronik persisten itu adalah suatu keadaan kekambuhan, jinak, sembuh sendiri, yang tidak dihubungkan dengan kerusakan hati yang progresif dan tidak menyebabkan gagal hati atau sirosis.

Perubahan morfologinya ringan dan tidak patognomonik. Arsitektur hati pada dasarnya utuh, dan gambaran yang mencolok adalah peradangan daerah porta dengan infiltrasi limfosit bercampur dengan sel plasma dan makrofag. Nekrosis pilml dari hepatosit tidak lazim didapatkan, tetapi mungkin terjadi pada suatu kekambuhan. Pada kasus yang disebabkan oleh HBV, kadang-kadang ditemukan hepatosit "dasar gelas" (Kartohardjo, 1995).

Pada hepatitis kronik aktif, ditandai dengan destruksi hepatosit yang progresif yang memerlukan waktu bertahun-tahun, dilanjutkan dengan erosi dari cadangan fungsi hati, yang pada umumnya berkembang menjadi sirosis. Hepatitis tersebut dapat disebabkan oleh berbagai agen penyebab termasuk HBV dan NANBV. Adapun tanda histologi utama dari hepatitis kronik aktif itu adalah : (1) infiltrasi limfosit, sel plasma, makrofag dan kadang-kadang tersebar eosinofil dan netrofil di daerah porta atau periporta, (2) destruksi aktif dari hepatosit, terutama antara periporta yang terdapat infiltrasi sel-sel radang dan deretan sel hati yang berdekatan, (3) kolapnya kerangka retikulum lobulus hati, penghancuran hepatosit hancur sering membentuk jembatan antara daerah porta dan vena sentralis (*nekrosis jembatan*), (4) penggantian progresif dari nekrosis jembatan dan nekrosis periporta oleh fibrosis, dengan kemungkinan terjadinya sirosis (Kartohardjo, 1995).

(7) Karsinogenesis

Hati merupakan salah satu organ yang sering menerima penyebaran tumor

ganas dari organ lain, di samping tumor ganas dari jaringan hati sendiri. Oleh karena itu, tumor ganas di hati dikenal dua macam, yaitu tumor ganas primer hati dan tumor ganas sekunder hati. Adapun tumor ganas primer yang terbanyak ditemukan ialah karsinoma hepatoseluler yang dapat timbul di sel parekim hati, epitel duktus biliaris atau dari jaringan penunjang mesenkim atau berasal lebih dari satu sel-sel tersebut (Sulaiman, 1990 ; Hadi, 1995).

Sampai saat ini, belum diketahui dengan pasti penyebab sebenarnya dari karsinoma hepatoseluler tersebut. Tetapi ada beberapa faktor yang diduga menjadi penyebab atau merupakan faktor predisposisi, yakni :

(1) Sirosis hati.

Merupakan predisposisi terbanyak dalam hubungannya dengan karsinoma hepatoseluler. Sirosis berperan sebagai promotor dengan adanya faktor karsinogenik primer. Di mana timbulnya karsinoma itu akibat sirosis hepatis, kemungkinannya melalui mekanisme : hiperplasi noduler yang akan berubah menjadi adenomata multipel dan kemudian berubah menjadi karsinoma yang multipel (Hadi, 1995).

(2) Hepatitis.

Ini mungkin karena hepatitis virus yang sering diduga menimbulkan sirosis hati bentuk postnekrotik (makronoduler). Dan berdasarkan penelitian beberapa sarjana, sirosis yang sering terdapat bersama karsinoma hati ialah bentuk postnekrosis. Kemudian timbul dugaan bahwa karsinoma hati merupakan

merupakan penyebab karsinoma hati, mengingat adanya prevalensi hepatitis B yang tinggi (Zuckerman cit. Sulaiman, 1990).

(3) Bahan kimia (Zat karsinogen).

Di antaranya yang menyebabkan timbulnya karsinoma hati adalah: bahan-bahan yang berasal dari tumbuhan atau jamur seperti mikotoksin atau bahan kimia sintetik. Dari data epidemiologi yang ada, terdapat satu kelompok bahan yaitu aflaktoksin yang merupakan penyebab paling penting dalam terjadinya karsinoma hati pada manusia. Aflaktoksin itu adalah suatu mikotoksin yang dihasilkan oleh jamur *Aspergillus Flavus* yang sering tumbuh dalam bahan makanan. Makanan yang mengandung aflaktoksin bersifat hepatotoksik. Menurut Roan, toksisitas aflaktoksin lebih hebat pada tikus yang diitnya kurang protein, bila dibandingkan dengan yang cukup mendapat protein. Di samping zat-zat karsinogen tersebut di atas, maka masih terdapat zat karsinogen lain : P. Dimethylamine azobenzen (*batter yellow*), nitrosamin, methycholantren, acytlaminofluorine, seneciolakaloid, cycasin (Roan cit. Julius, 1990 ; Hadi, 1995).

(4) Faktor nutrisi.

Waterlow berpendapat bahwa gangguan nutrisi dapat menyebabkan karsinoma hati, mungkin karena kekurangan gizi, terutama protein (Sulaiman, 1990).

(5) Faktor lain.

Meliputi antara lain infeksi Clonorchiasis dan Schistosomiasis, dan keturunan (Hadi, 1995).

sel hati yang normal, poligonal dengan sitoplasma granuler, sering ditemukan sel raksasa yang atipi. Sel tumor mungkin bernukleoli ganda dan terlihat adanya mitosis. Inti mengalami hiperkromasi dan lebih bervariasi besarnya daripada sel hati normal. Pusat tumor sering nekrotik dan sering disertai sirosis hati (Hadi, 1995).

c. Sebab-sebab Kerusakan Hati

(1) Obat-obatan

Banyak obat-obatan dapat menimbulkan kerusakan pada hati. Di antaranya terdapat benar-benar hepatotoksin, seperti cinchophen dan choloroform, yang menimbulkan kerusakan pada setiap orang bila diberikan dalam jumlah yang cukup. Derajat kerusakan sesuai dengan derajat keracunan. Sebaliknya terdapat banyak lagi, obat yang menimbulkan kerusakan hati pada beberapa orang yang hipersensitif. Sehingga obat-obatan itu diklasifikasikan sebagai alergen hepatik. Pada beberapa kasus kerusakan hanya dialami oleh beberapa sel hati saja, namun adakalanya terjadi nekrosis fokal. Penyebab nekrosis fokal misalnya adalah nitrogen mustard, methotrexate, isoniazid, para-aminobenzoic acid, propylthiouracil, tetracycline dan halothan. Obat-obatan dapat juga menimbulkan kerusakan pada hati tanpa terjadinya nekrosis. Dalam hal ini hanya terdapat sel hati yang membengkak dengan kanal empedu yang terdesak dan cholestasis parenchym. Namun ada juga yang menimbulkan nekrosis parenchym, yaitu steroid,

(2) Senyawa Kimia CCl_4

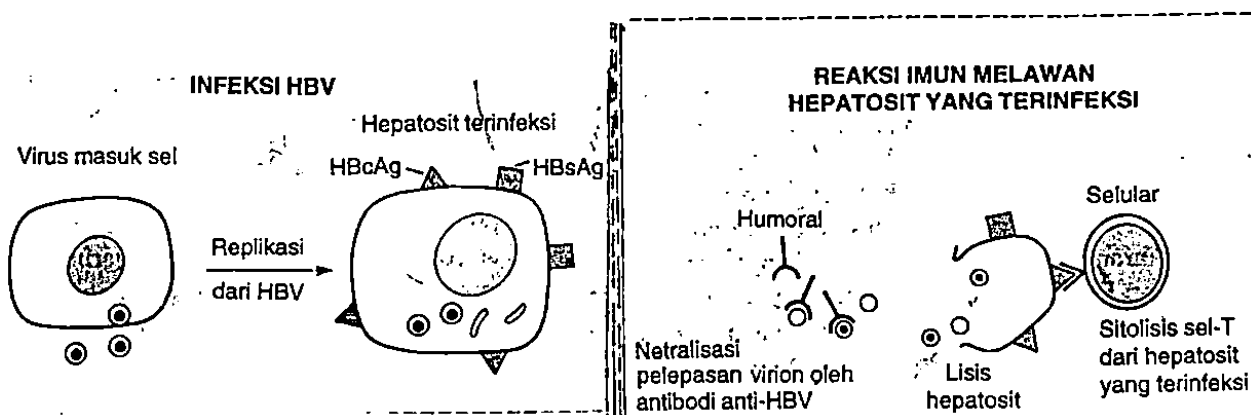
Di dalam hepatosit, CCl_4 akan diubah menjadi CCl_3 yang berperan sebagai oksidan dan merusak secara langsung membran sel hepatosit. Degenerasi dan nekrosis yang ditimbulkan tersebut dapat merangsang terjadinya reaksi peradangan. Di antaranya akan mengaktifkan proliferasi sel Kupffer dan migrasi monosit dari peredaran darah, akibatnya terjadi peningkatan jumlah makrofag. Penelitian *in vivo* telah membuktikan bahwa pemberian karbontetraklorida (CCl_4) secara subkutan pada mencit Balb/c akan menyebabkan nekrosis hepatosit sekitar vena sentralis dan peningkatan jumlah sel Kupffer (makrofag) yang bermakna pada hari ke-3. Aktivitas sel Kupffer/makrofag pada proses peradangan hati akan menghasilkan radikal bebas antara lain superoksida (O_2^-), hidroksiloksida (OH^\cdot), dan hidrogen peroksida (H_2O_2). Selanjutnya radikal bebas tersebut akan menyebabkan kerusakan berantai pada sel-sel hati lainnya yang dapat diakhiri oleh mekanisme reaksi oksidan-antioksidan (Gunawan dan Atmadja, 1997).

(3) Virus Hepatitis

Mekanisme atau berbagai mekanisme bagaimana virus hepatitis merusak sel hati masih belum jelas, bagaimana peran yang sesungguhnya dari hal tersebut, mungkin ada perbedaan patogenetik, yaitu : (1) efek sitopatik langsung dan (2) adanya induksi dari reaksi imunitas melawan antigen virus atau antigen hepatosit

yang diubah oleh virus, yang menyebabkan kerusakan hepatosit yang di infeksi virus. Meskipun demikian dugaan adanya efek sitopatik langsung, terutama bagi HBV dan NANBV, tidak sesuai dengan sebagian kenyataan yang ada. Masa inkubasi yang lama dan kenyataan bahwa replikasi virus yang maksimal terjadi pada masa inkubasi, dimana kerusakan hepatosit tidak maksimal, keduanya tidak sesuai dengan kelakuan yang umum dari virus sitopatik (Kartohardjo, 1995).

Teori yang paling terkenal sekarang ini adalah tentang mekanisme aktivitas virus penyebab sakit, yang menyatakan bahwa reaksi imunitas terhadap antigen virus merupakan mediator pokok terjadinya kerusakan sel hati. Virus hepatitis menginduksi imunitas humoral terhadap antigen virus. Sebagaimana lazimnya pada semua infeksi virus, reaksi utama adalah cell mediated. Diperkirakan bahwa reaksi sitotoksik sel-T melawan antigen virus khusus atau antigen membran sel yang diubah oleh virus, merusak sel-sel hati berupa degenerasi dan nekrosis seperti yang di tunjukkan pada gambar 1 berikut :



gambar 1.1. Mekanisme kerusakan sel hati oleh virus hepatitis

Dapat dipahami pula bahwa hepatosit yang diselimuti antibodi mungkin dihancurkan oleh daya sitotoksik sel dari reaksi imunologik. Bila kerusakan itu keras dan serentak mengenai hampir semua sel hati dan disertai kerusakan dahsyat susunan unsur hati, maka fungsi alat tubuh akan hilang dan menyebabkan kematian. Kerusakan itu juga menyebabkan fungsi hati terganggu, kerusakan kanal empedu yang terjadi sekunder terhadap nekrosis sel hati, yang merupakan dindingnya, mengakibatkan empedu mengalir ke dalam darah sehingga terjadi ikterus (Kartohardjo, 1995).

Lebih lanjut lagi diduga bahwa manifestasi klinik yang beragam dari infeksi HBV dan kemungkinannya oleh virus lain ditentukan oleh kekuatan reaksi imunologik. Reaksi yang adekuat dari penderita hepatitis virus akut dapat menyebabkan kerusakan sel, tetapi pada saat yang sama memusnahkan virusnya sehingga menghasilkan penyakit yang sembuh dengan sendirinya. Kekuatan reaksi imunitas akan menentukan apakah virus dengan cepat dilenyapkan, didahului dengan kerusakan sel dan infeksi berat dalam waktu singkat atau pemusnahan virus yang lebih lambat, dengan kerusakan pada hepatosit. Dalam kerangka kerja tersebut, suatu reaksi imunitas yang menyeluruh akan menginduksi terjadinya hepatitis fulminan dengan nekrosis hati yang masif. Meskipun reaksi imunitas cell-mediated telah dinyatakan sebagai mekanisme utama kerusakan sel hati pada hepatitis virus, antibodi anti virus ikut terkait dalam patogenesis beberapa manifestasi di luar jaringan hati. Sirkulasi imun kompleks yang berisi antigen virus

Dapat dipelajari pada bakteri peyakit yang disebabkan melalui makanan dan minuman oleh daya sterilisasi sel dari reaksi immunologi. Jika makanan ini keros dan sterilisasi mengenai bakteri semua sel hati dan daerah karies akan rusak dan semua otot rusak juga akan rusak dan menyebabkan kematian. Karies akan ini juga menyebabkan hati terganggu, kerusakan karies empedu yang terjadi sekunder terhadap nekrosis sel hati yang merupakan gangguan, mengakibatkan adanya nekrosis ke dalam daerah nekrosis terjadi (Kawano, 1952).

Terdapat lanjut lagi diduga bahwa manifestasi klinik yang beragam dari infeksi HIV dan kemungkinannya oleh virus lain ditentukan oleh kekuatan reaksi immunologi. Reaksi yang adekuat dari penderita hepatitis virus akut dapat menyebabkan kerusakan sel, tetapi pada saat yang sama menimbulkan virusnya sehingga menghasilkan peyakit yang sembuh dengan sendirinya. Kekuatan reaksi imunitas akan menentukan apakah virus dengan cepat dieliminasi dibuktikan dengan kerusakan sel dan infeksi berat dalam waktu singkat atau perennitas virus yang lebih lambat dengan kerusakan pada hepatitis. Dalam keadaan karies tersebut, suatu reaksi imunitas yang menyeluruh akan mengakibatkan terjadinya hepatitis fulminan dengan nekrosis hati yang masif. Meskipun reaksi imunitas cell-mediated telah dinyatakan sebagai mekanisme utama kerusakan sel hati pada hepatitis virus, antibodi anti virus akan terakumulasi dalam patogenesis beberapa manifestasi di luar jaringan hati. Sitokalsi immn complex yang berisi antigen virus dan antibodi beranggungan jawa terdapat beberapa manifestasi seperti radang

pembuluh darah (vaskulitis), poliartritis, dan glomerulonefritis yang disebabkan oleh perubahan imun kompleks, yang didapatkan dari penderita hepatitis B akut. Setelah hepatitis virus akut sejumlah kecil pasien akan mengalami hepatitis agresif atau kronik aktif, dimana terjadi kerusakan hati seperti digerogeti (piece meal) dan perkembangan sirosis (Kartohardjo, 1995).

d. Penapisan Farmakologi Terhadap Hepatotoksisitas

Kerusakan hati dapat disebabkan antara lain oleh obat, berbagai senyawa kimia lain, dan virus hepatitis. Di antara senyawa hidrokarbon terhalogenasi, karbon tetraklorida paling besar daya hepatotoksisitasnya. Karena menimbulkan gambaran hepatotoksisitas yang khas dari senyawa itu, yakni berupa perlemakan hati, nekrosis, hepatitis toksik menyerupai gambaran klasik hepatitis virus namun tanpa HBs antigen, maka karbon tetraklorida tersebut banyak digunakan untuk mengembangkan model hepatitis eksperimen pada hewan, khususnya mencit dan tikus. Selain itu, zat-zat yang juga digunakan untuk menginduksi hepatotoksisitas eksperimen pada hewan yaitu parasetamol, brombenzena, tioasetamida yang diberikan secara oral kepada mencit. Oleh karena itu maka pada kebanyakan penelitian, sering menggunakan metode induksi hepatotoksisitas antara lain dengan :

Hepatoproteksi ini diwujudkan sebagai penekanan secara bermakna angka kematian hewan, penekanan peningkatan aktivitas aminotransferase serum, SGOT dan SGPT. Dosis karbon tetraklorida yang digunakan, menimbulkan hepatotoksisitas nyata pada hati yang ditelaah pada makropatologinya, tanpa mematikan hewan dalam waktu terlalu singkat, kurang dari 24 jam. Dosis yang didapatkan sesuai dengan untuk mencit Swiss Webster di Laboratorium Farmakologi ITB lebih kurang 5,6 ml per kg bobot badan peroral diberikan dalam parafin cair. Lalu dihitung aktivitas SGOT dan SGPT yang dinyatakan dalam UI per liter untuk tiap mencit dan dihitung pula harga aktivitas enzim aminotransferase. Makin kuat daya hepaproteksik zat atau bahan uji, makin besar pula kemampuannya untuk mempertahankan aktivitas aminotransferase. Selain itu dapat dinilai proteksi terhadap hati dengan menilai makropatologi hati.

(2) Metode induksi hepatotoksisitas pada tikus menggunakan karbon tetraklorida

Metode lain untuk menimbulkan hepatotoksisitas dengan karbon tetraklorida menggunakan tikus putih betina galur wistar. Dosis karbon tetraklorida yang dinilai memadai untuk menimbulkan hepatotoksisitas tersebut dari Laboratorium Farmakologi ITB yaitu 2 ml per kg bobot tubuh. Aktivitas SGOT dan SGPT pada tikus normal masing-masing $56 \pm 7,2$ UI/L dan $31 \pm 1,3$ UI/L. Setelah pemberian karbon tetraklorida 24 jam kemudian

(3) Metode induksi hepatotoksisitas pada mencit menggunakan parasetamol

Sebagai hewan percobaan digunakan mencit jantan dengan bobot badan 25-35 g. Parasetamol diberikan secara oral sebagai suspensi dalam larutan tilise 1% pada dosis 0,5 atau 1 g per kg bobot badan. Mencit dikorbankan 24 jam setelah perlakuan dekapitasi. Aktivitas berbagai enzim serum GOT, GPT dan sorbitol dehidrogenase ditentukan menggunakan perangkat pereaksi yang terdapat di perdagangan. Parameter lain yang adakalanya ditentukan pula selain SGOT dan SGPT adalah ...